

Angiosarcome mammaire primaire bilatéral

Case report

Berweiler A. , Schaffer C. , Chemali M., Raffoul W., Zaman K. Lelièvre L.
Centre Hospitalier Universitaire Vaudois, Lausanne, Suisse

Contexte

L'angiosarcome mammaire primaire est une tumeur extrêmement rare et correspond à < 0.05 % de tous les cancers du sein.

Il survient généralement chez les jeunes femmes (30-50 ans) et de mauvais pronostic en raison d'un indice de prolifération élevé et d'un risque élevé d'envahissement local et de récurrence.

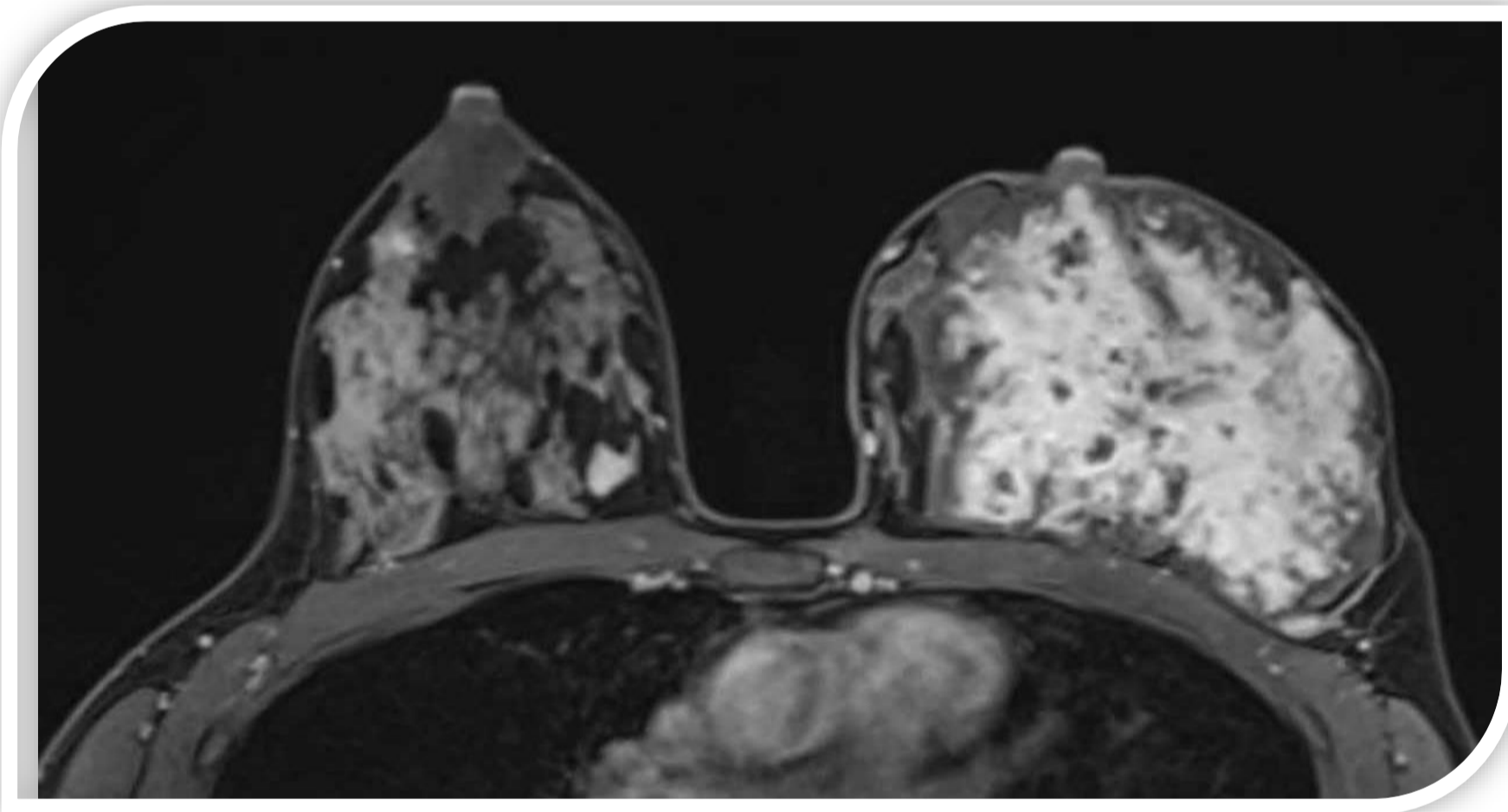
Présentation du cas

Femme de 31 ans, en cours d'allaitement, avec mastodynies bilatérale avec induration des deux seins.

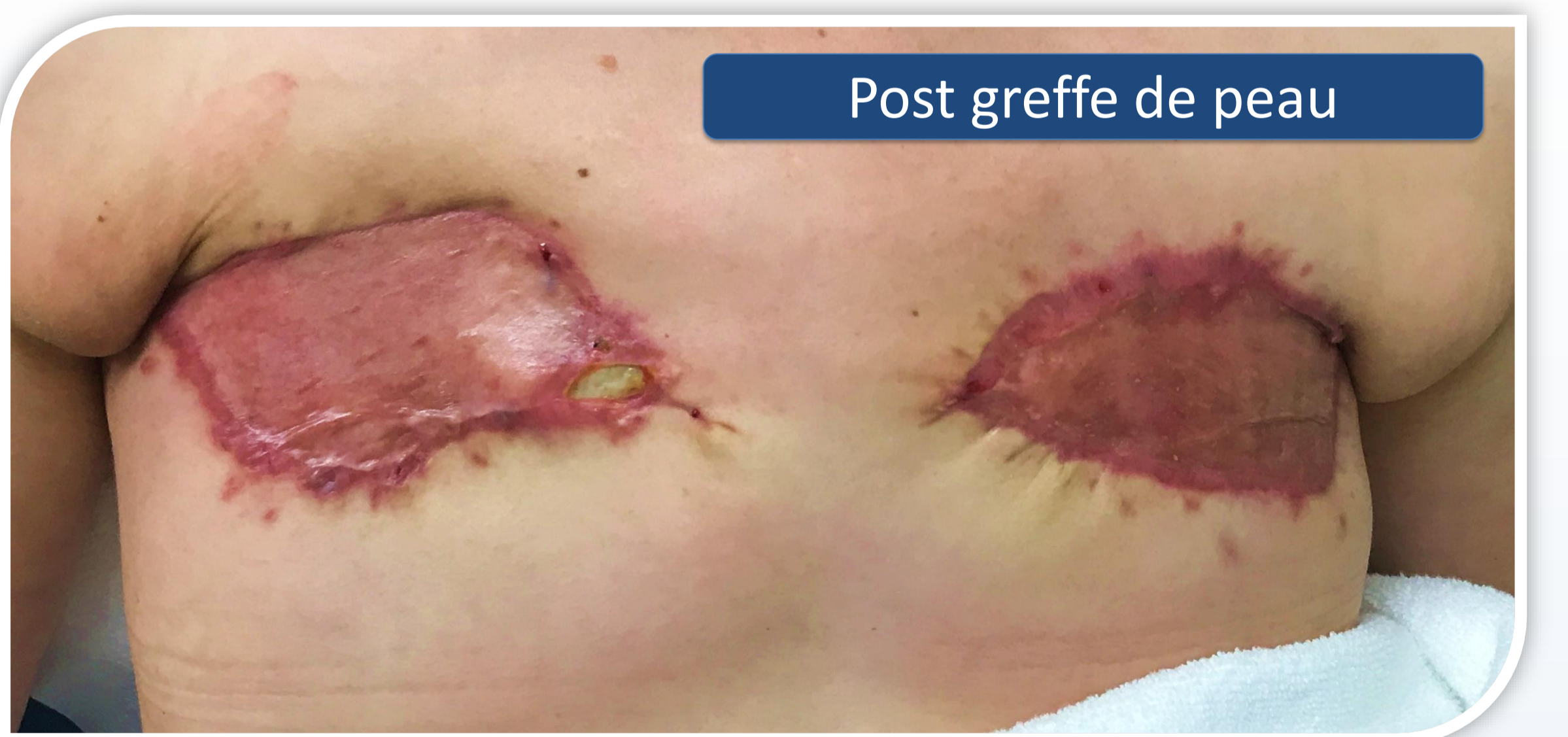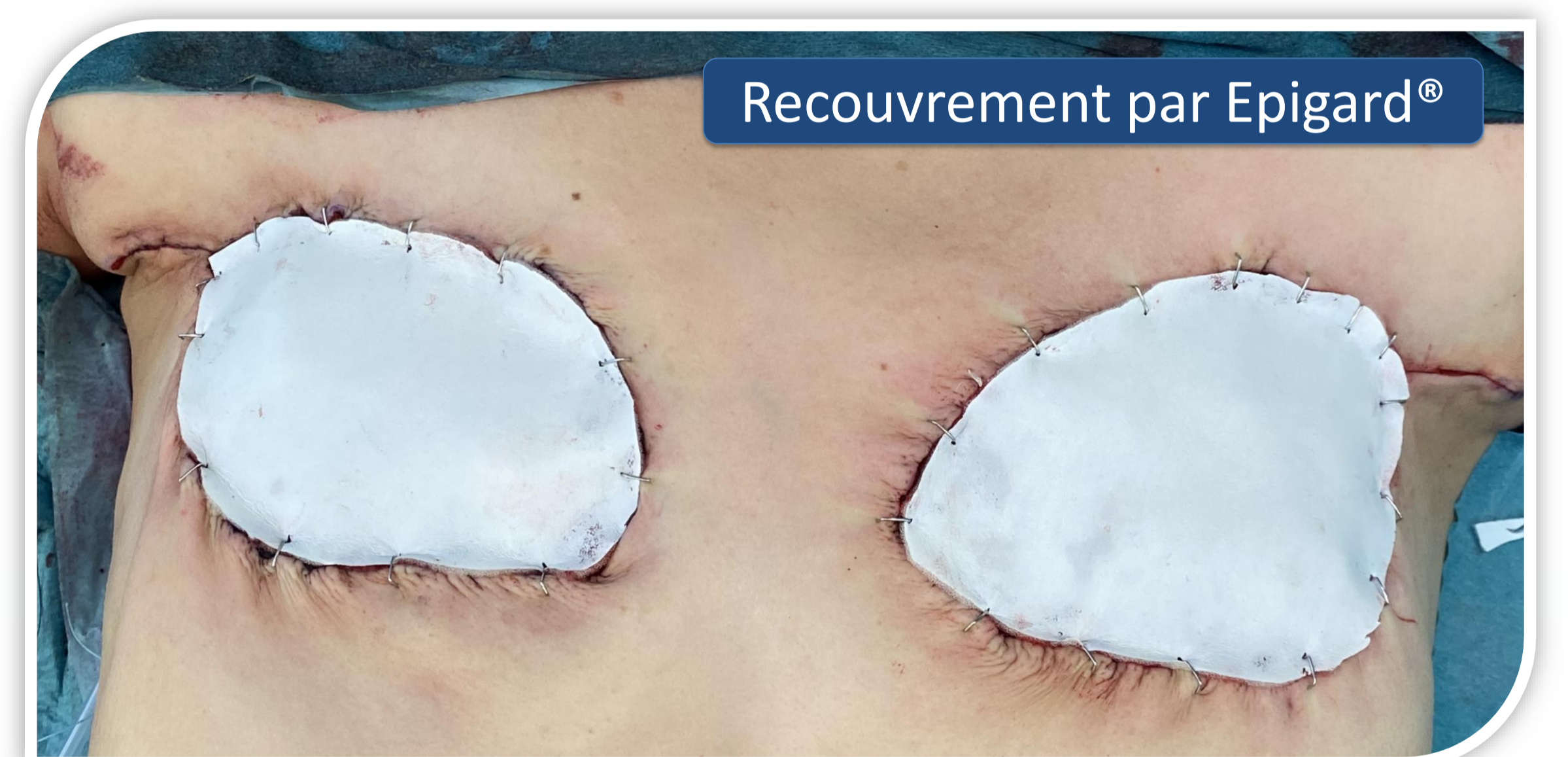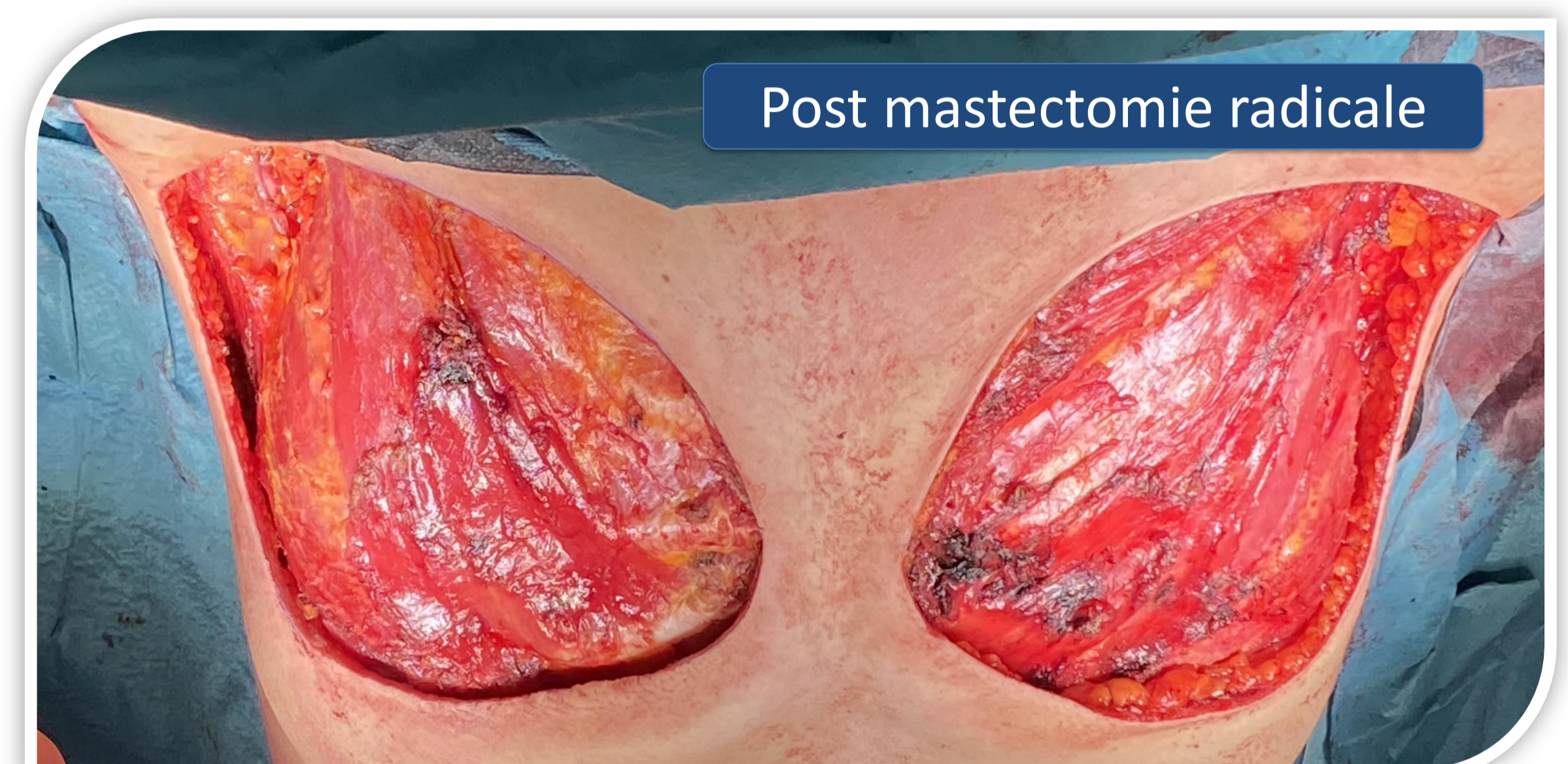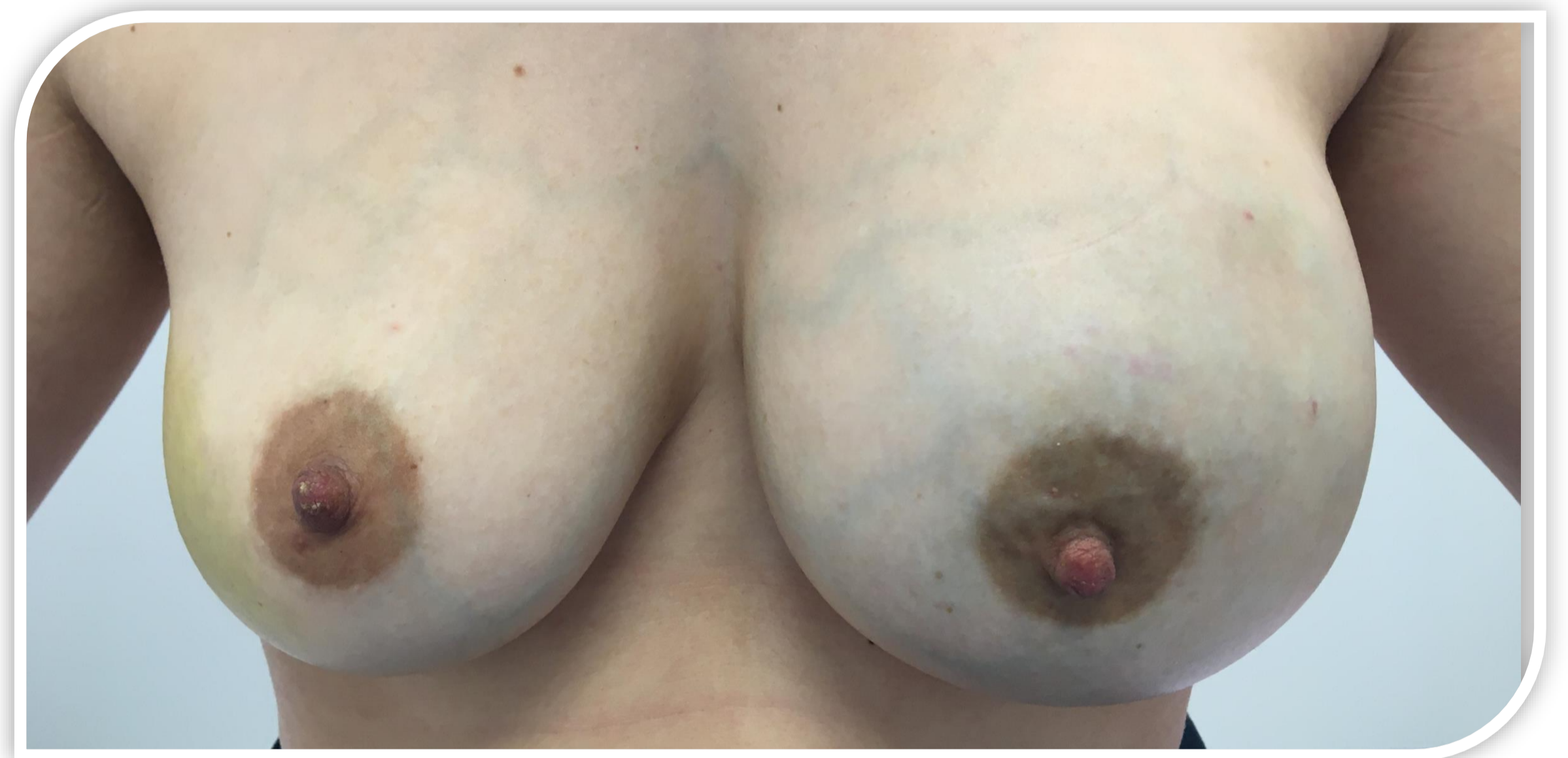Angiosarcome mammaire bilatéral multicentrique, de grade G2-G3, pT3m pN0 cM0 – stade IIIB

IRM : Prise de contraste hétérogène diffuse de la totalité des deux glandes mammaires en contact avec les muscles grands pectoraux

PET-CT : 1 ganglion axillaire hypermétabolique à droite de niveau I selon Berg



- Mastectomie radicale bilatérale avec ablation des deux muscles grands pectoraux avec curage axillaire droit
- Défect cutané bilatéral de 10x12 cm recouvert avec de l'Epigard®
- Greffe de peau après la confirmation de la résection complète en R0
- Radiothérapie adjuvante débutée 6 semaines après la chirurgie



Discussion

En raison de sa rareté et de l'absence de caractéristiques cliniques ou radiologiques spécifiques, elle est fréquemment mal diagnostiquée.

La prise en charge nécessite une résection chirurgicale complète avec des tranches de sections négatives (R0). La stratégie chirurgicale (thérapie conservatrice du sein vs mastectomie) dépend de la taille de la tumeur.

Le rôle de la chimiothérapie et de la radiothérapie adjuvantes est encore débattu sans directives claires et acceptées.

Conclusion

La sensibilisation à ce type de tumeur rare est nécessaire au vu de son agressivité.

Davantage d'études sont nécessaires d'établir des directives de traitement claires et efficaces dans cette population jeune.

Contact : Aude.Berweiler@chuv.ch